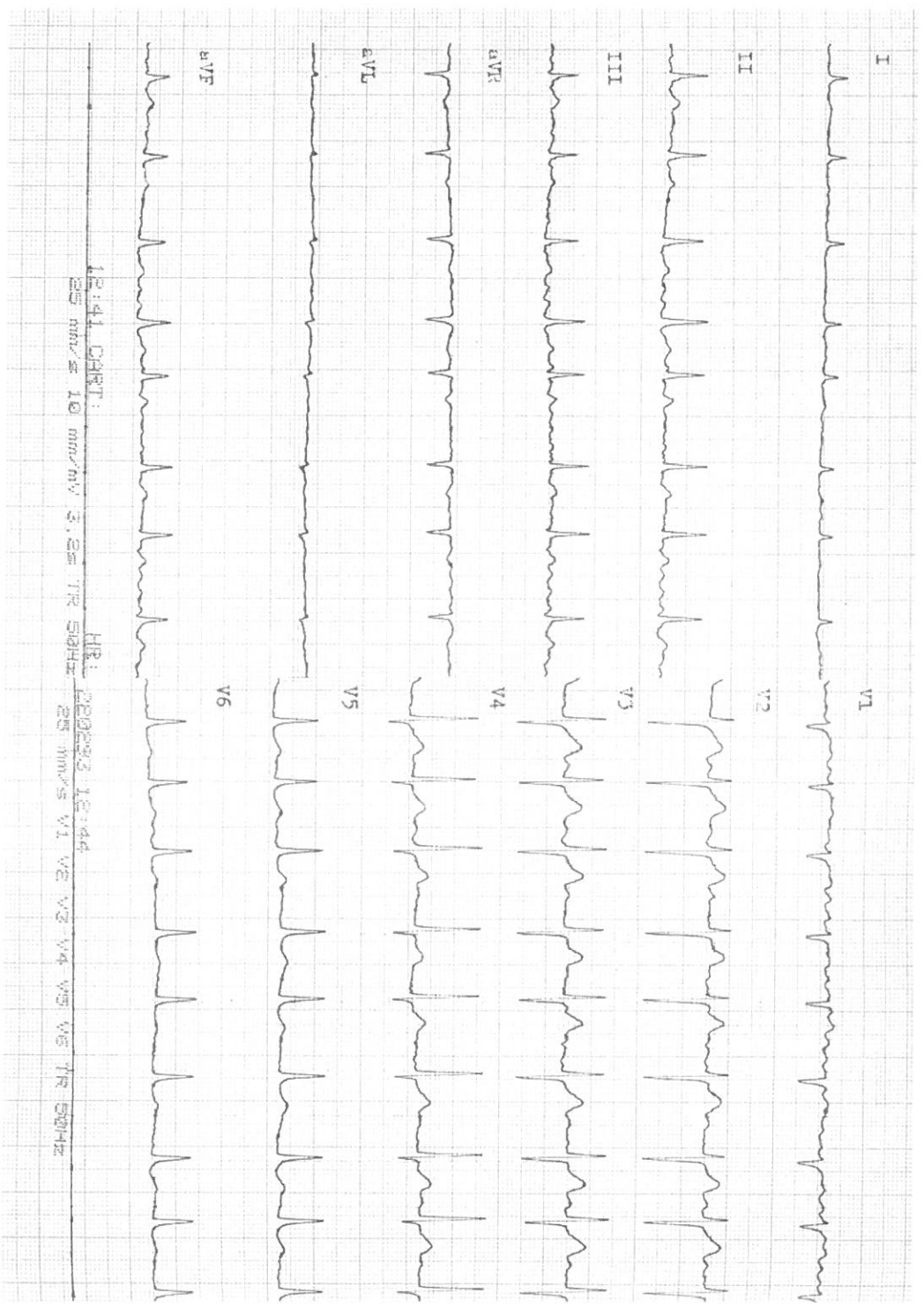
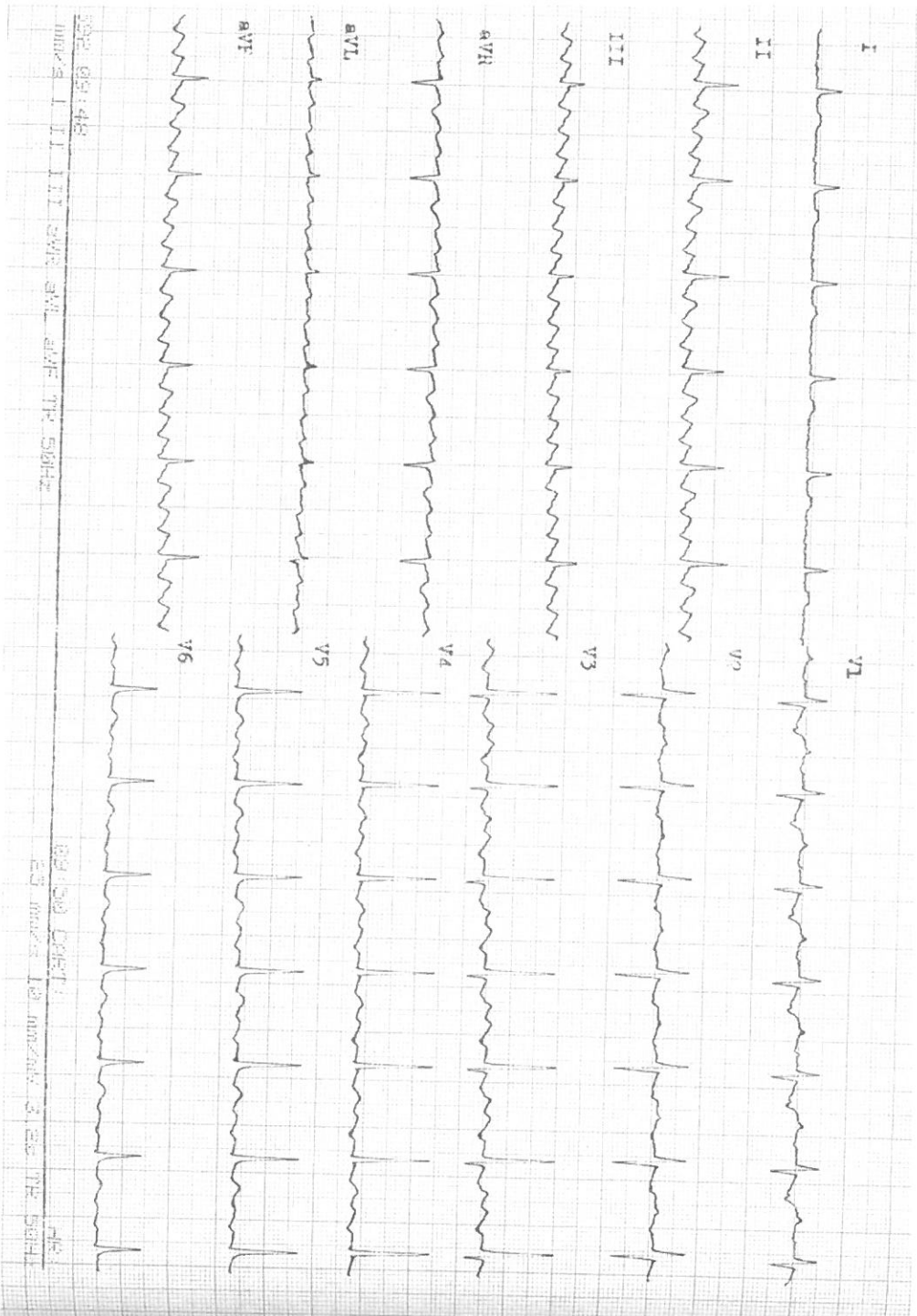
## Případ 1

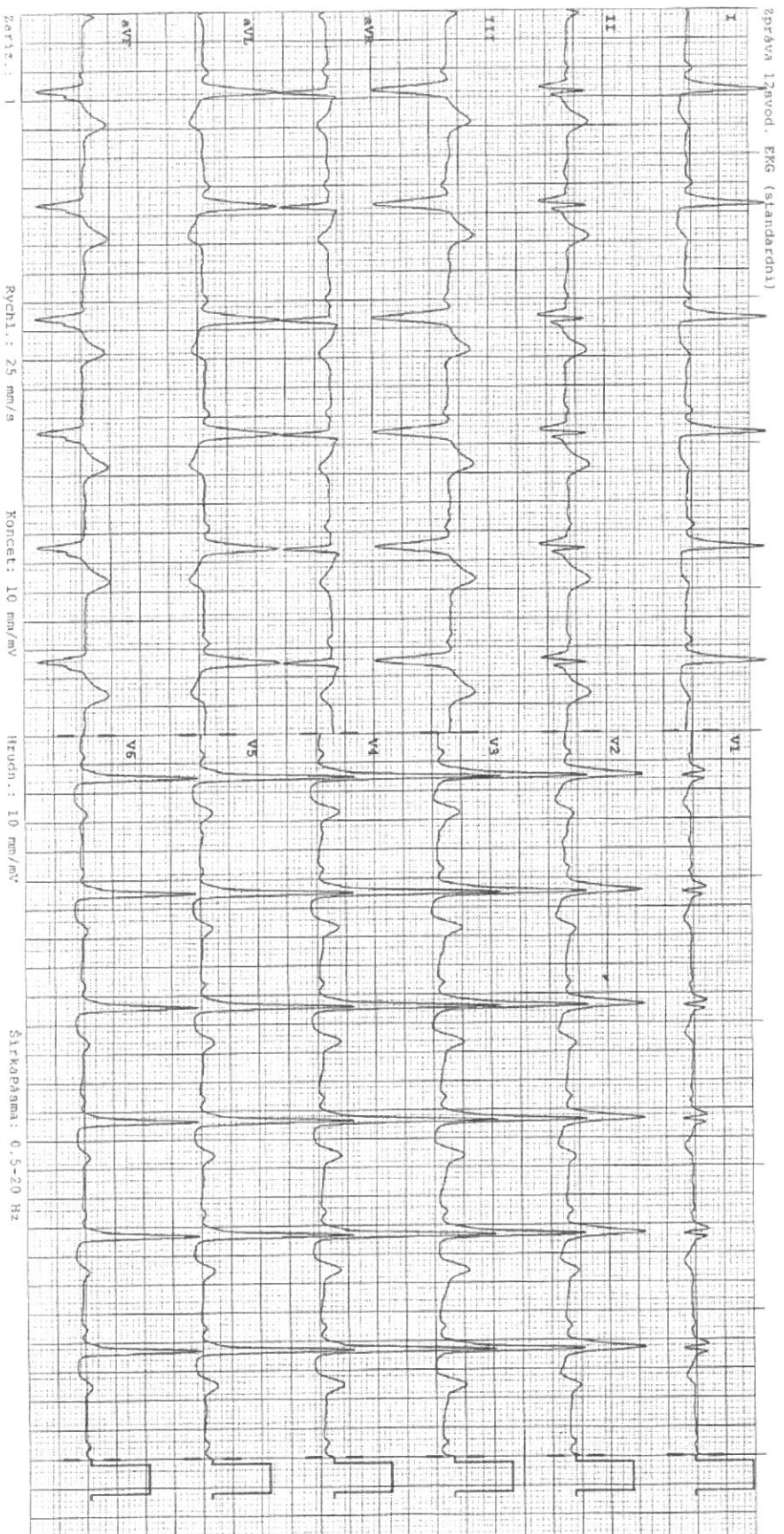
Fibrilace síní, frekvence komor 80-90/min, QRS štíhlý, aplanované T I, aVL.



Případ 1

Flutter síní, frekvence komor 75/min, QRS štíhlý, blokáda 4:1.

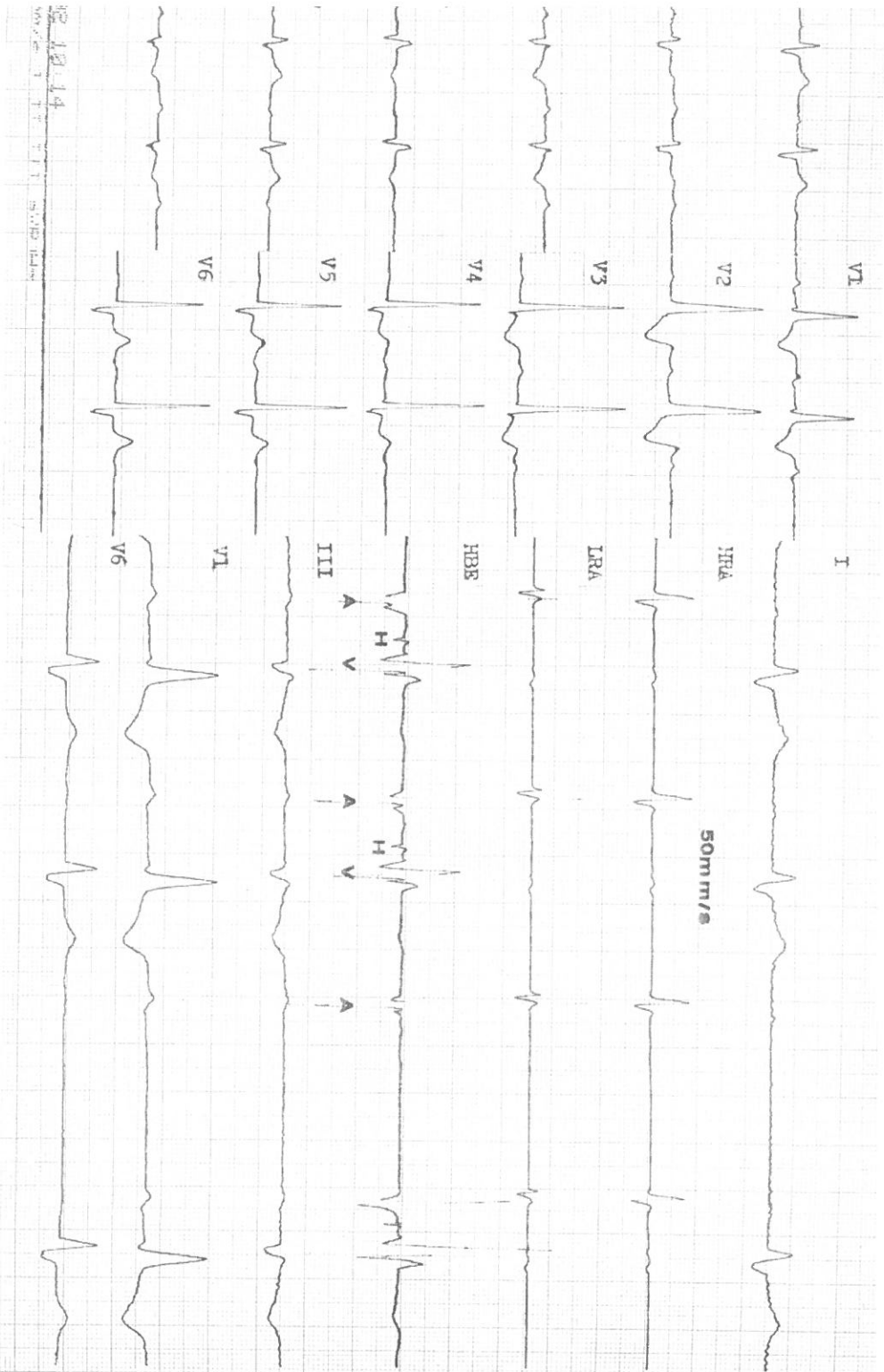
Případ 3



### Případ 3

Základní rytmus je sinusový, frekvence normální, PQ interval zkrácený, přítomna delta vlna, QRS komplex je rozšířený, QTc interval v normě – jde o sy. preexcitace, resp. WPW syndrom dle symptomatiky pacienta

Případ 4

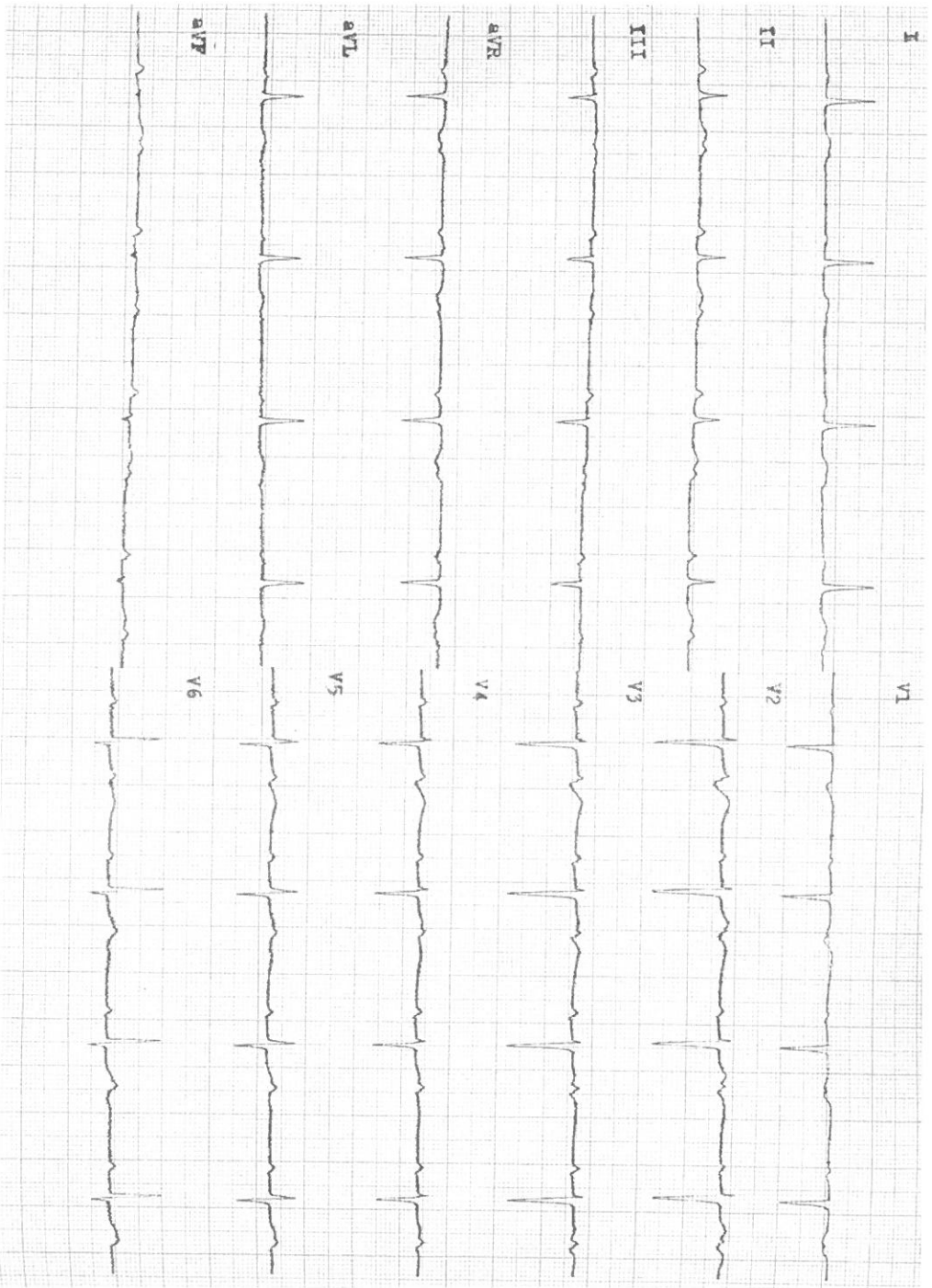


#### Případ 4

Základní rytmus je sinusový, je přítomno postupné periodicky se opakující prodlužování PQ intervalu až dojde k výpadu QRS komplexu v poměru 3:2 – jde o AV blokádu II.st., Weckebachova typu (dle některých autorů se označuje jako AV blokáda II.st., Mobitzova blokáda I. typu –spíše se neužívá).



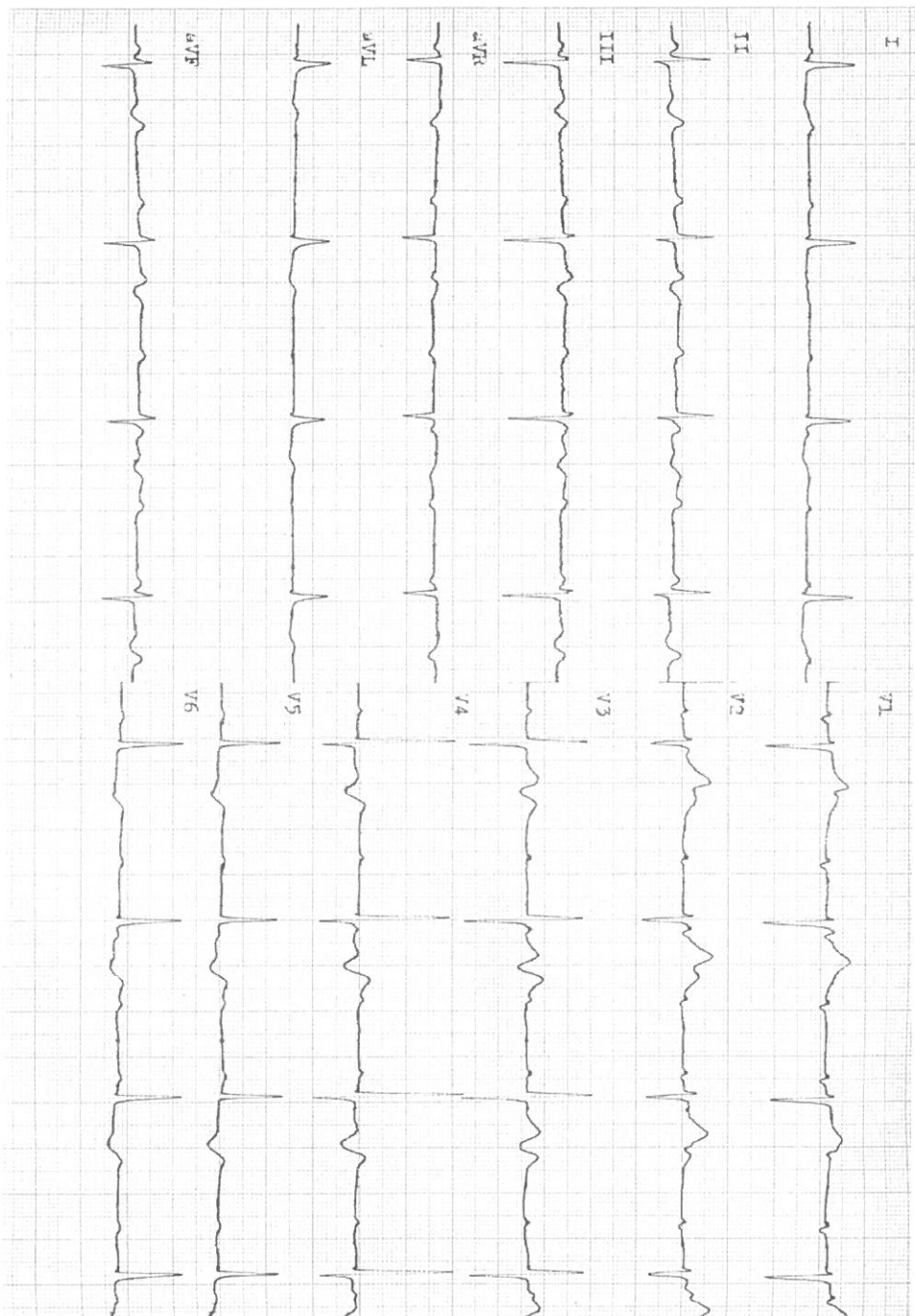
Případ 5



#### Případ 5


Základní rytmus je sinusový, je přítomen konstantní výpad každého 2. QRS komplexu v poměru 2:1, QRS komplex je štíhlý.  
– jde o AV blokádu II.st., Mobitzova typu (dle některých autorů se označuje jako AV blokáda II.st., Mobitz blokáda II.typu-  
spíše se neuzívá)  
Správná odpověď je také, že jde o AV blokádu II.st. 2:1 bez další klasifikace.

Případ 6



## Případ 6

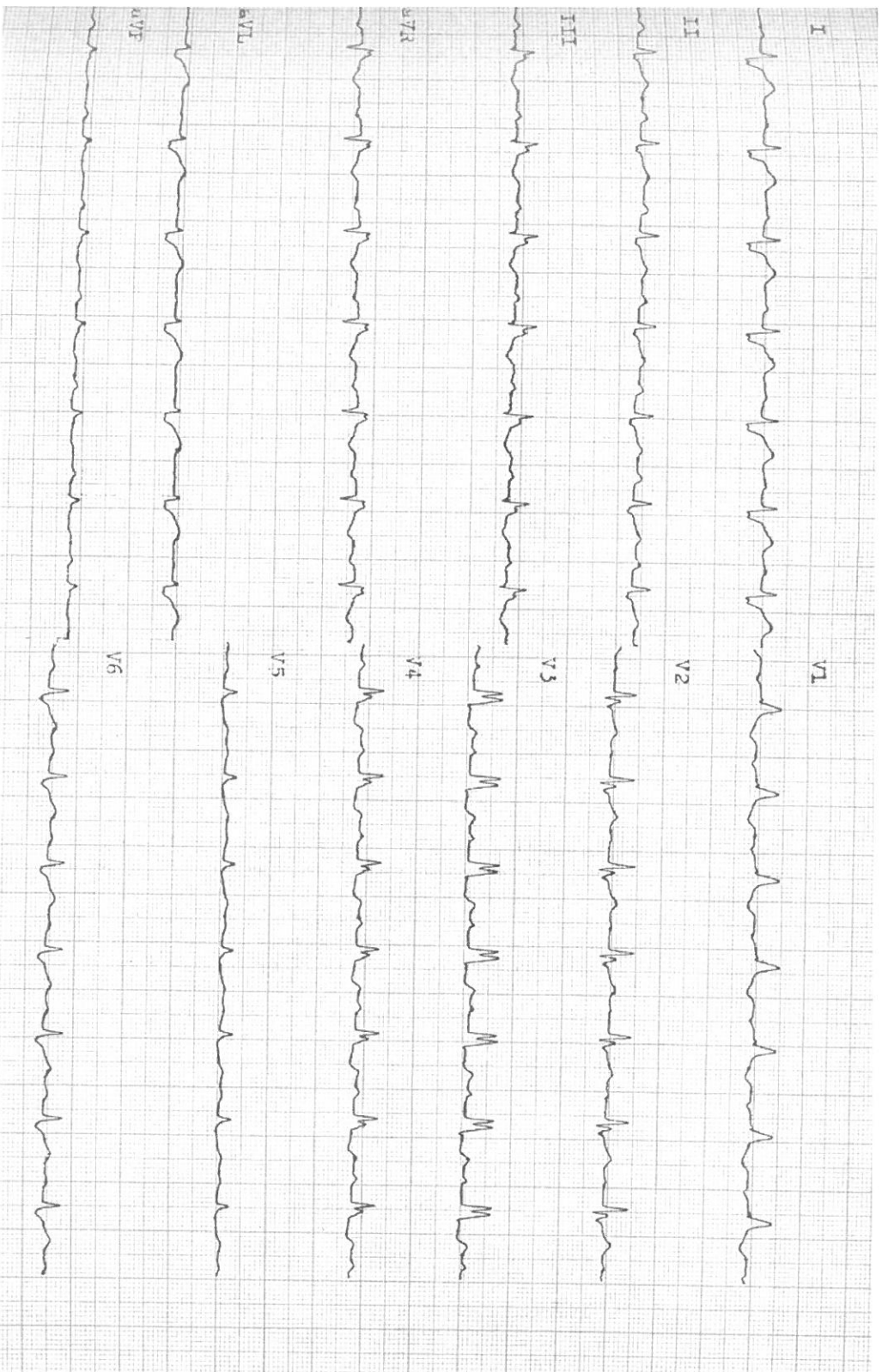
Základní rytmus je sinusový, frekvence síní 80-90/min, přítomna úplná AV blokáda III.st. , QRS je štíhlý, náhradní rytmus je junkční, jeho frekvence je cca 40/min.



## Případ 7

Základní rytmus je sinusový, frekvence cca 90/min, PQ 0,16, QRS 0,16, LBBB (blokáda levého Tawarova raménka).

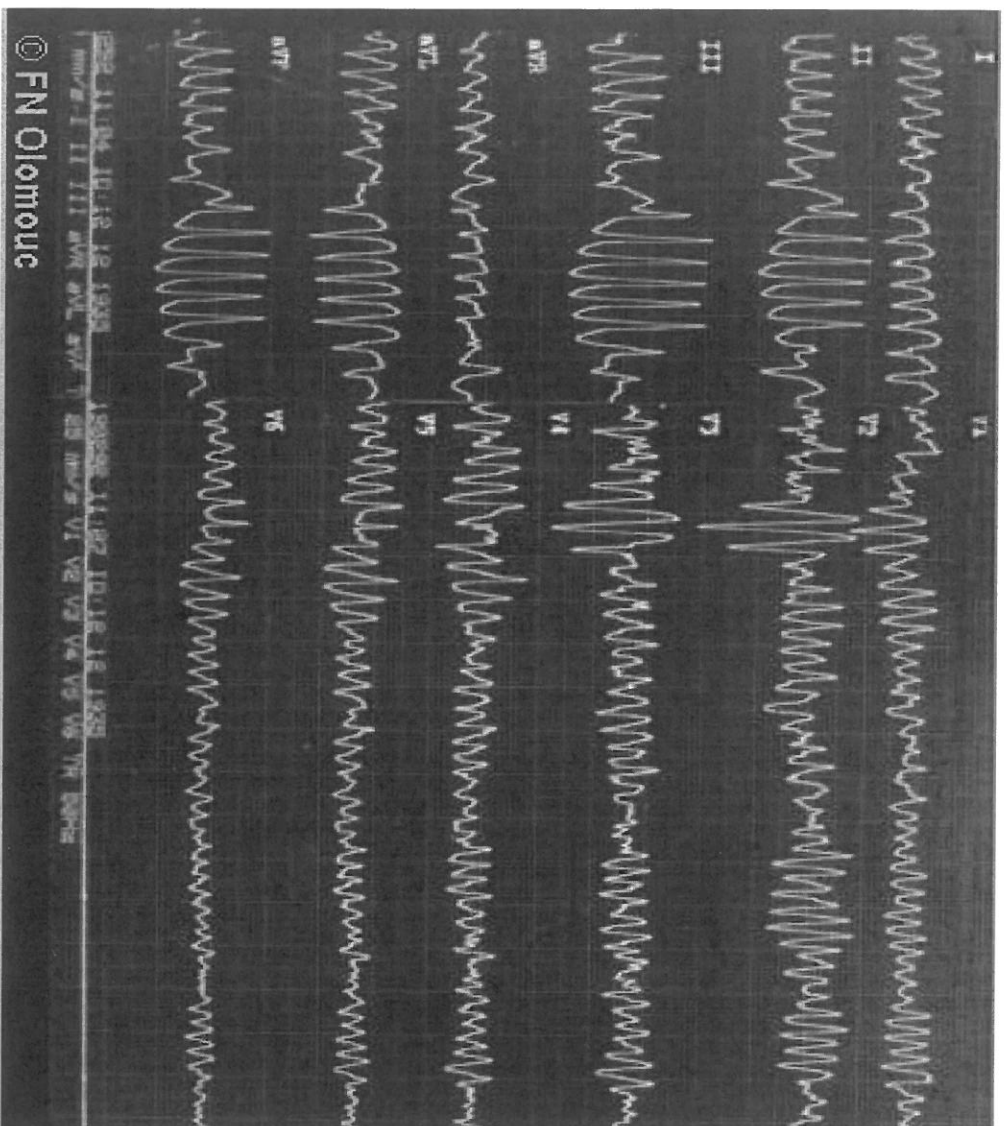
Případ 8



## Případ 8

Základní rytmus je sinusový, frekvence cca 85/min, PQ 0,16, QRS 0,16, RBBB (blokáda pravého Tawarova raménka).



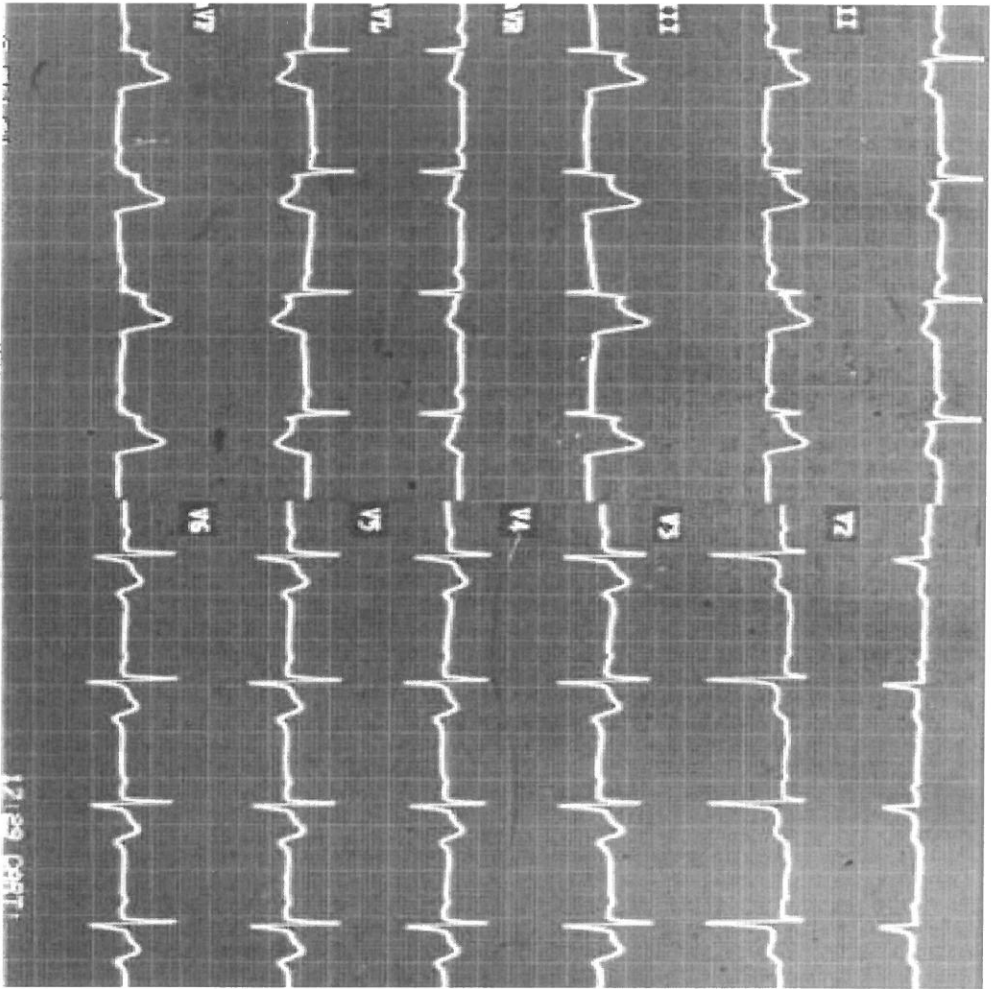


#### Případ 9

Polymorfní komorová tachykardie typu „torsade pointes“, za správnou odpověď lze považovat i: „polymorfní komorová tachykardie“ - bez dalšího určení.

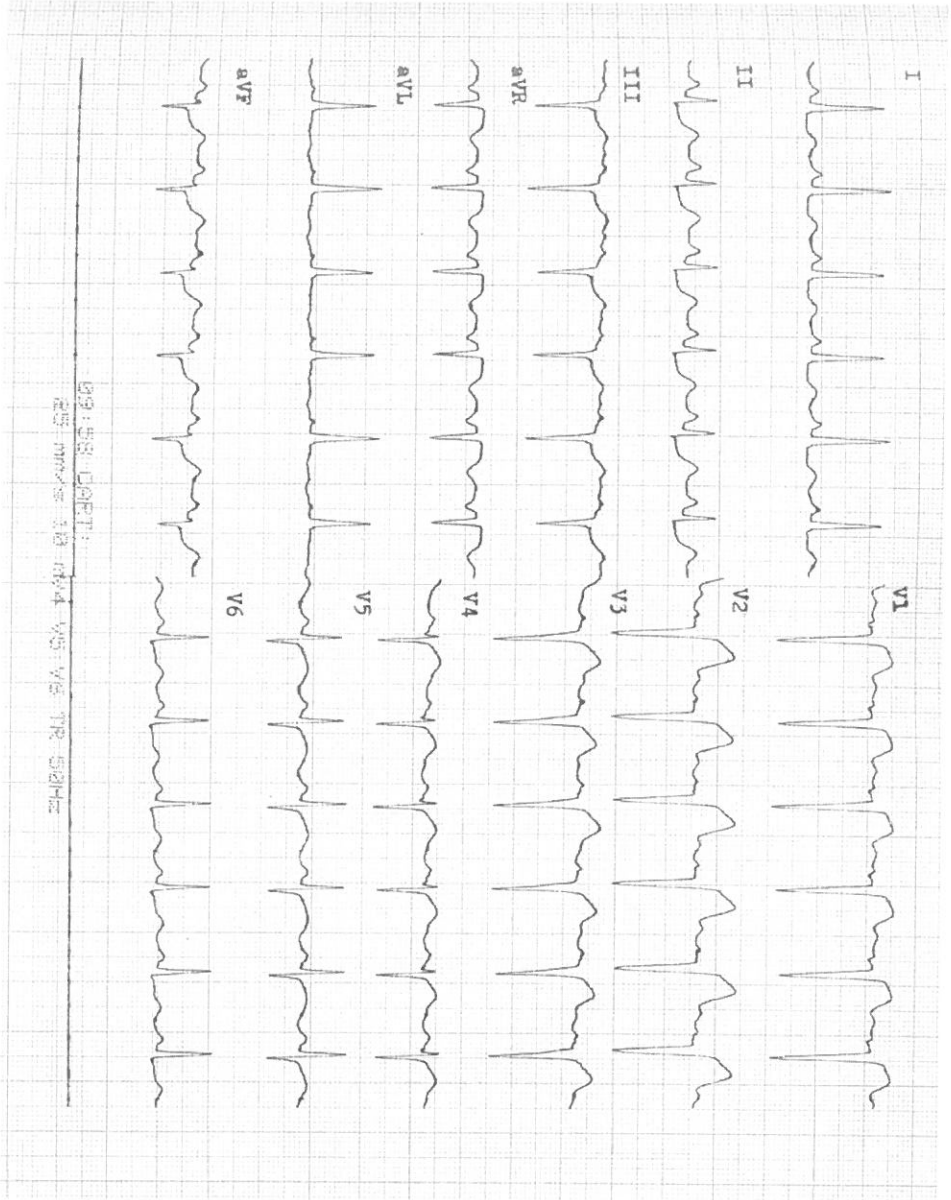
Určitě se nejedná o fibrilaci komor ač izolovaný pohled na pravý kraj svodu V6 by k tomuto závěru trochu sváděl- takový závěr od medika lze s vysvětlením tolerovat- ukazuje to, že uvažuje správným směrem.

Případ 10



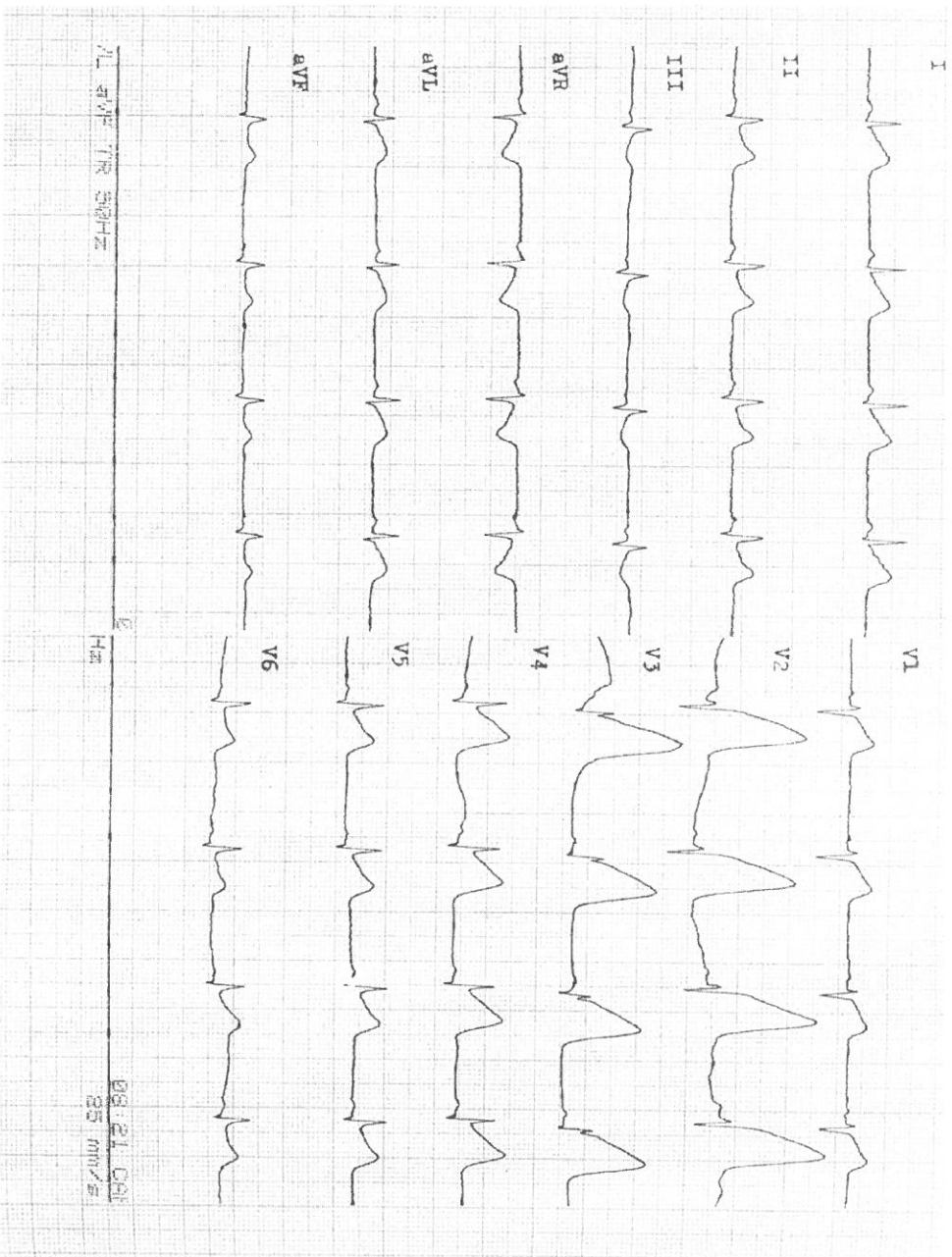
#### Případ 10

Základní rytmus je sinusový, PQ i QRS je normální šíře, přítomny ST elevace v II, III, aVF, kontralaterálně (V1-2) je přítomna malá horizontální ST deprese – jde o IM spodní stěny s ST elevacemi.



#### Případ 11

Základní rytmus je sinusový, PQ i QRS je normální, přítomny elevace ST úseku v V1-V3, kontralaterálně přítomny až horizontální ST deprese 2mm II, aVF, 1 mm v III – Anterolaterální IM s ST elevacemi. (V4 již zasaženo není, IM nejde až k hrotu)



Případ 12

Základní rytmus je sinusový, PQ i QRS je normální, přítomny elevace ST úseku v V1-V6, I, aVL, II, aVF – Anteroextenzivní IM s ST elevacemi.