

# Mnohočetný myelom

## Klinické projevy, diagnostika Kasuistiky

MUDr. Jan Straub

I. Interní klinika – klinika hematologie VFN

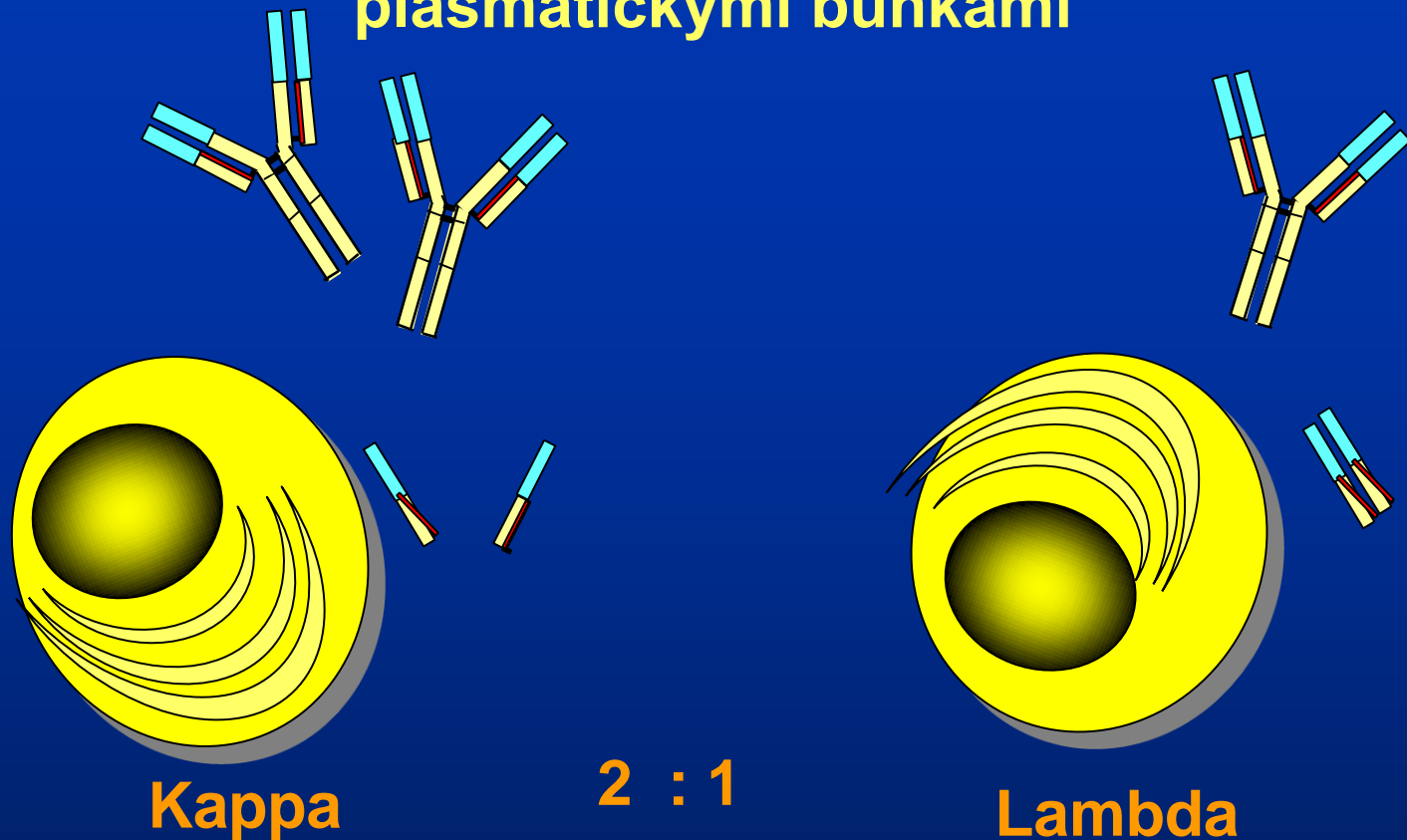
# Mnohočetný myelom

- Klonální proliferace plazmatických buněk  
V kostní dřeni > 10%
- Produkce monoklonálního imunoglobulinu  
( paraprotein, M komponenta, BJB bílkovina)  
ev. pouze volných lehkých řetězců  
záchyt – krev, moč

# Mnohočetný myelom (MM)

- 1% všech malignit, cca 10% hematologických
- v ČR 300 - 400 nově diagnostikovaných nemocných za rok
- medián věku 66 let
- tendence k růstu výskytu onemocnění v nižších věkových kategoriích
- muži / ženy = 3 / 2

# Imunoglobuliny jsou produkovány plasmatickými buňkami



**syntéza lehkých řetězců vůči těžkým řetězcům ve 40%  
nadbytku  $\approx 0,5\text{g/den}$   
Koncentrace imunoglobulinů je úměrná počtu  
plasmatických buněk a rychlosti syntézy**

# Stanovení paraproteinu

## Kompletní molekula paraproteinu

- ELFO, IELFO - není vždy dostatečně citlivé  
S-EF 0,2-2 g/l, S-IF 100-300 mg/l, U-IF 10 mg/l
- Sběr moči - omezeno renálními funkcemi,  
občas technický problém

## Volné lehké řetězce v séru – FLC

- Freelite - stanoví již 2 mg/l

# Nejčastější příznaky mnohočetného myelomu vedoucí nemocného k lékaři

- **anemický syndrom** - únava, dušnost, celková slabost, bledost
- **vertebrogenní algický syndrom**, či jiné nejasné bolesti skeletu, patologická fraktura
- **opakované infekce** zejména respirační
- **známky renální insuficience** - únava, slabost, otoky, oligurie, anurie
- **hyperviskózní syndrom** - rozmazané vidění, bolesti hlavy, slabost, nejistota při chůzi

# „Náhodné“ laboratorní známky mnohočetného myelomu

- **vysoká sedimentace** (často až stovková)
- **anemie** (zejména normochromní, normo či makrocytární)
- **zvýšení celkové bílkoviny** (často i přes 100 g/l)
- **hyperkalcémie**
- **izolované zvýšení ALP, zvýšení urey, kreatininu, bílkoviny v moči**
- **záchyt paraproteinu**

# Základní vyšetřovací algoritmus na úrovni prvního kontaktu při podezření na myelom

- **KO, FW**
- **Ca, ALP, urea, kreatinin, celková bílkovina,  
albumin, ELFO** , při susp. na paraprotein dle ELFO  
doplnit **imunofixaci**
- **moč chem. + sed., event. ELFO moči**
- **RTG kostí bolestivé oblasti**



# Projekt „CRAB“

- Základní projevy mnohočetného myelomu vedoucí k zahájení léčby.
- **C** hyperCalcemie (vysoká hladina vápníku)
- **R** Renal (postižení ledvin)
- **A** Anemie (postižení kostní dřeně)
- **B** Bone (postižení kostí)

# Formy myelomu

- **Asymptomatický myelom**
  - doutnající myelom (smoldering myeloma)
  - mnohočetný myelom I.A. st.  
*(stadia dle Hb, Ca, MIG, kostní léze, renál. funkce)*

**Není třeba okamžité léčby**

# Formy myelomu

- **Symptomatický myelom**

- klinická stadia I.B., II., III.

+ **CRAB** (hypercalcemie, ren. insuf., anemie, bone - kostní léze)

- **Nesekretorický myelom s CRAB**

- **Solitární myelom** (plasmocytom)- kostní, extramedulární

## Jasná indikace k léčbě

# Diagnostika myelomu

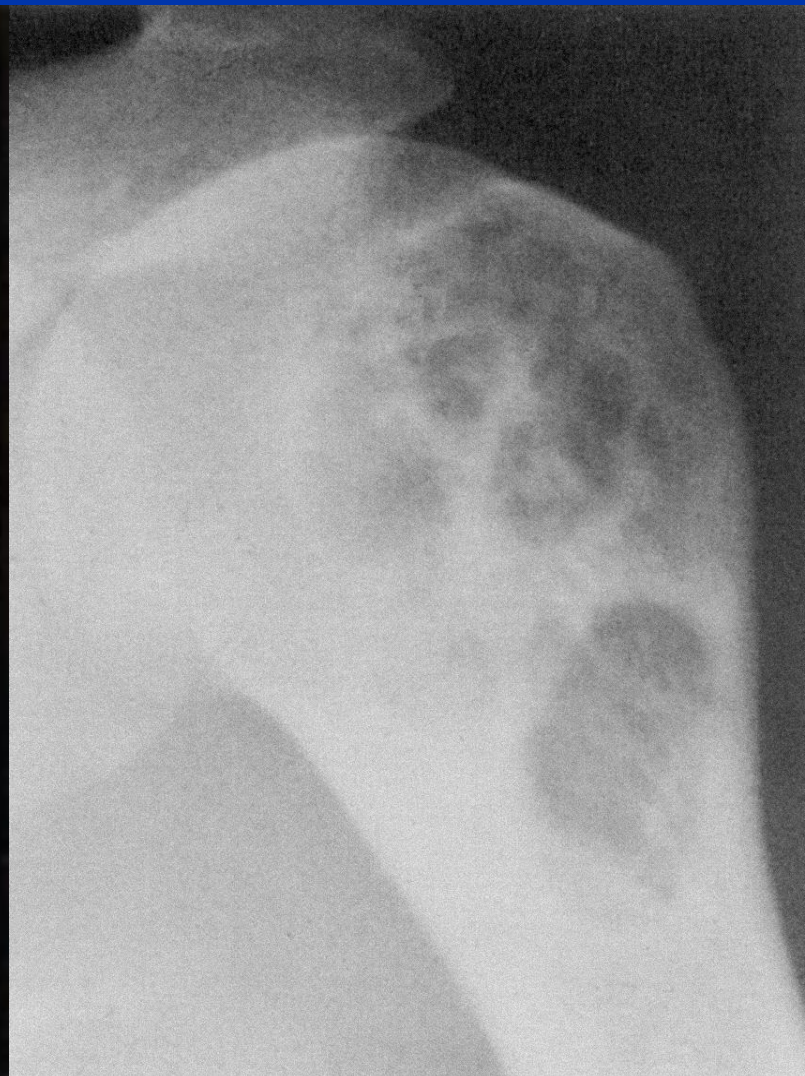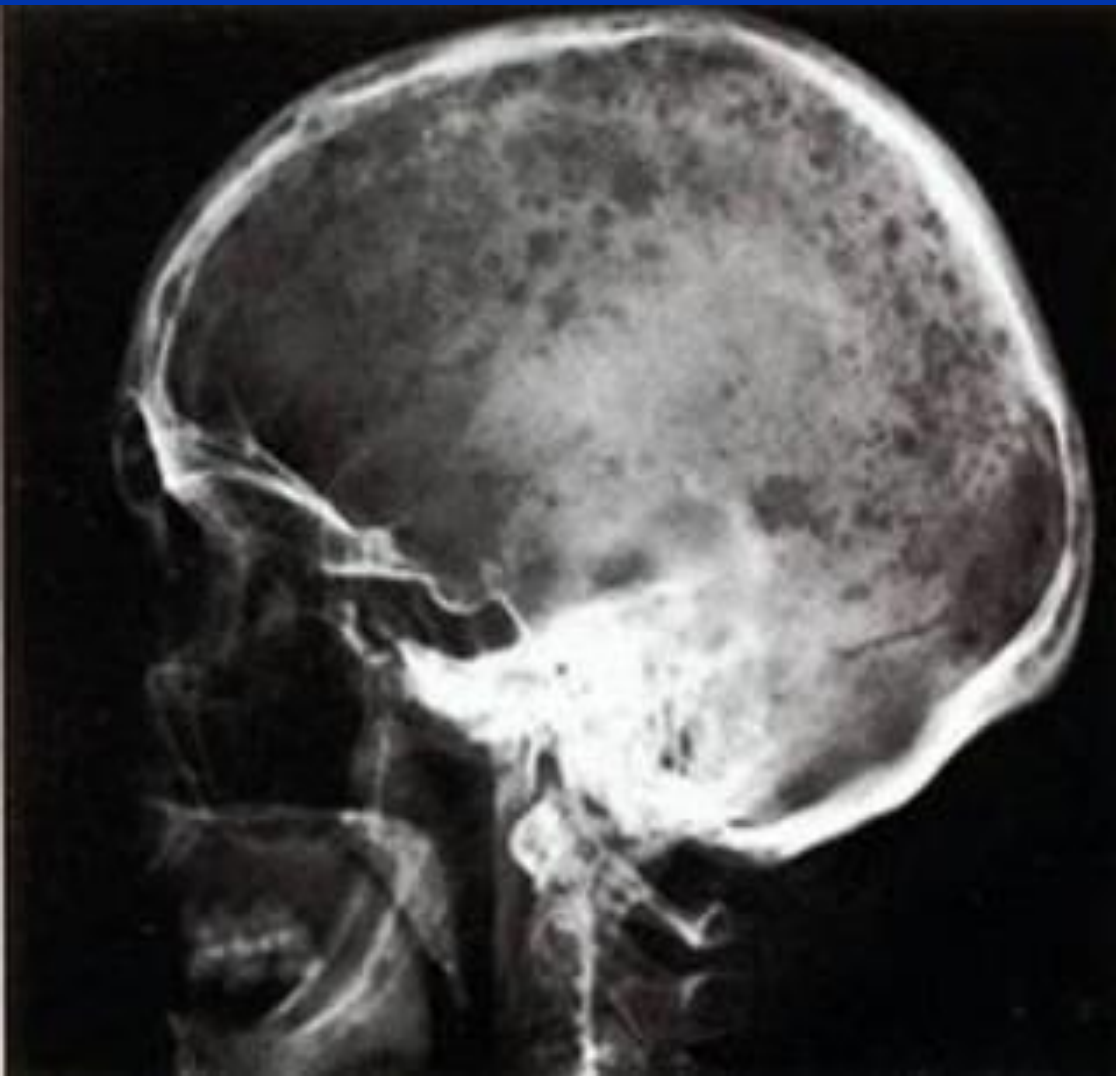
- Paraprotein = monoklonální imunoglobulin  
= M protein  
(v séru, v moči)
- Osteolýza
- Infiltrace kostní dřeně plazmatickými buňkami

# Diagnostika myelomu - osteolýza

- **RTG skeletu**
- **MRI – extramedulární postižení**
- **PET**
- **CT nativní – na cílenou oblast**
- **MIBI**

**Scintigrafie nevhodná !!!**

# Osteolýza při myelomu



# Diagnostika myelomu – kostní dřeň

## Dřeňová punkce

- **Sternální punkce** – pouze cytologie
- **Trepanobiopsie** – často výrazně vyšší infiltrace než při prosté cytologii, lze určit klonalitu

# Léčba mnohočetného myelomu

- Nevyléčitelné onemocnění

**Léčitelné onemocnění !!!**

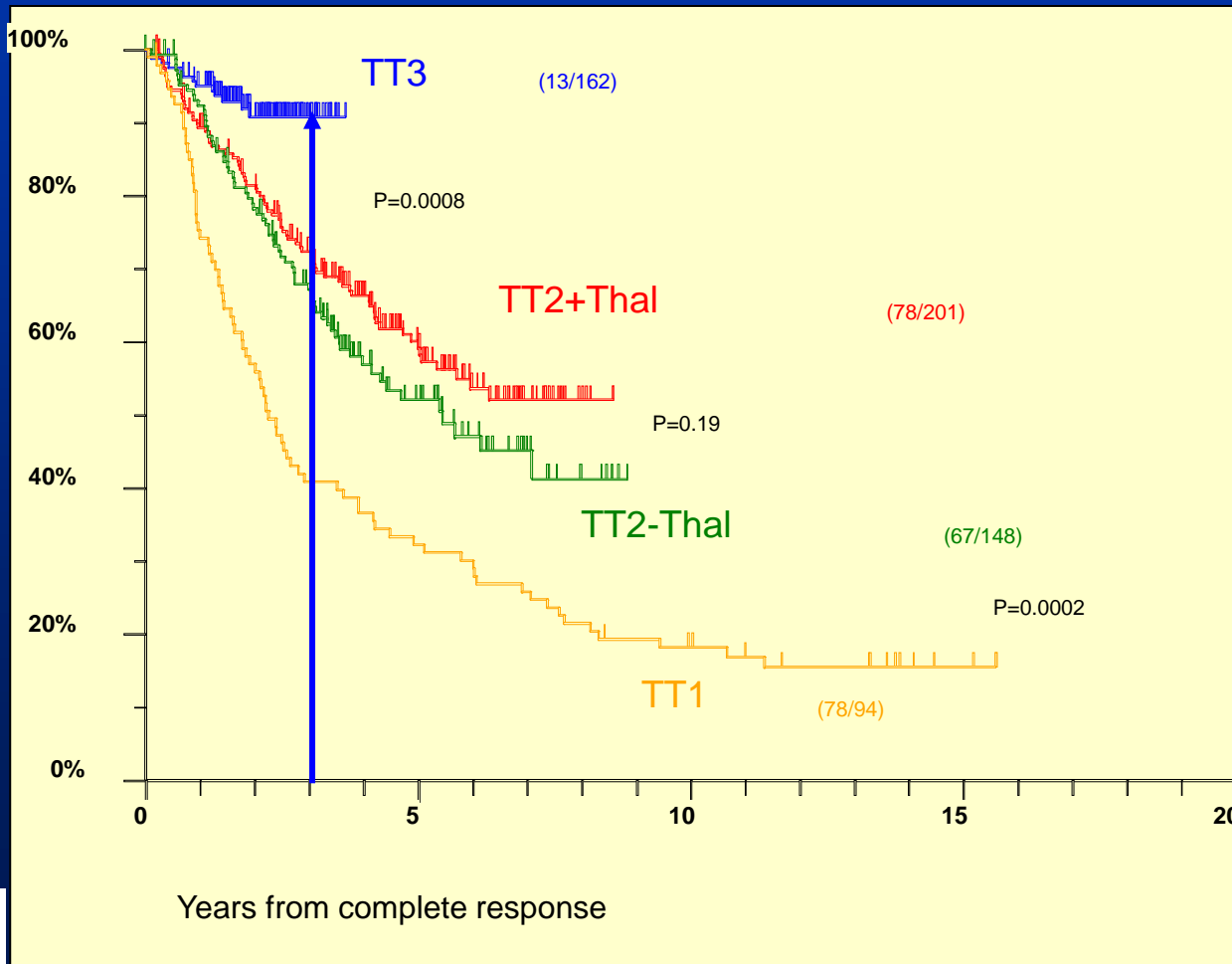


# Léčebné možnosti

- Konvenční chemoterapie - Alkeran, Prednison
- **Vysokodávkovaná chemoterapie s podporou periferních kmenových buněk** (ASCT – autologní transplantace perif. kmen. bb.)
- **Nové léky**
- **IMiDs.:** thalidomid, lenalidomid, pomalidomid
- **inhibitory proteazomu:** bortezomib, carfilzomib
- **Protilátky:** anti CS1, anti IL 6
- *Radioterapie*
- *Podpůrná léčba*

# Cíl je vyléčení - je dosažitelný u nově diagnostikovaných nemocných s MM


## Multi Agent Sequential Therapy Improves Sustained CR – Is it a Cure?



# Myelom a radioterapie

- Kurativní - solitární ložisko
- Analgetická terapie
- Zmenšení nádorové masy u extramedulárního ložiska

# Kasuistika č. 1



Česká myelomová skupina spolupracuje na projektu CRAB – časnou diagnostikou k lepší kvalitě života pacientů s mnohočetným myelomem s International Myeloma Foundation a společností Janssen–Cilag s.r.o..

# Kazuistika č.1 - žena 63 let

Vstupně : Únava, dušnost – zjištěna anemie

Ery 2,9      Hgb 96      hct 0,284

MCV 97,7      MCH 33,1

Normocytární, normochromní anemie

Nasazeno paušálně železo – **chyba !!!!!**



# Kazuistika č.1 - žena 63 let

Po 3 měsících: bolesti v zádech a metrorhagie

Ery 2,6    Hgb 86    hct 0,256    **MCV 96,4**    **MCH 32,5**

Vyloučena gynekologická malignita. Metrorhagie byla způsobena poruchou koagulace při myelomu.

**Opět železo + vit. B12 !!!!!**    **další chyba !!!!**

Zbytečně provedeno endoskopické vyšetření celého GIT

**Stačilo provést ELFO a RTG LS páteře !!!!**



# Kazuistika č.1 - žena 63 let

Po ½ roce: zlomenina krčku femuru – patologická fractura s implantací TEP.

**Diagnostikován mnohočetný myelom** IgG kappa (42 g/l paraproteinů v séru, FW 110/120, Ca 2,97, celková bílkovina 120, ALP 3,4, kompresivní fraktura L1 a L2, četná osteolytická ložiska obou femurů a kalvy, v kostní dřeni 71% plazmatických buněk).



Česká myelomová skupina spolupracuje na projektu CRAB – časnou diagnostikou k lepší kvalitě života pacientů s mnohočetným myelomem s International Myeloma Foundation a společností Janssen-Cilag s.r.o..




# Kazuistika č.1 - žena 63 let

- Stačilo provést základní laboratorní vyšetření - FW, c. bílk., ALP, Ca, RTG snímek L páteře.
- Nemuselo dojít k fraktuře femuru, implantaci TEP a  $\frac{3}{4}$  roku trvající rehabilitaci.
- **Myslete na myelom !**
- **Vyslovte podezření včas !**





# Kasuistika č. 2



Česká myelomová skupina spolupracuje na projektu CRAB – časnou diagnostikou k lepší kvalitě života pacientů s mnohočetným myelomem s International Myeloma Foundation a společností Janssen–Cilag s.r.o..

# Kazuistika č.2 - muž 45 let

Vstupně: diabetik - otoky nohou - zjištěna renální insuficience - uzavřeno jako diabetická nefropatie.

Následně opakované respirační infekce a uroinfekce – pneumonie.

Renální selhání se zahájením pravidelné hemodialýzy.



# Kazuistika č.2 - muž 45 let

## Diagnostikován mnohočetný myelom IgA lambda

(KO - normocytární anemie hgb 98, celková bílkovina 96, FW 90/110, 31 g/l paraproteinu v séru, proteinurie 5 g/24 hod, Bence - Jones bílkovina v moči, bez postižení skeletu, v kostní dřeni 42% plazmatických buněk).



Česká myelomová skupina spolupracuje na projektu CRAB – časnou diagnostikou k lepší kvalitě života pacientů s mnohočetným myelomem s International Myeloma Foundation a společností Janssen–Cilag s.r.o..

# Kazuistika č.2 - muž 45 let

## Chyby:

- Renální insuficience s proteinurií – přičítáno diabetické nefropatii

**nevyšetřeno ELFO moče ani séra !!!**

- Opakované infekce s přetrvávající vysokou FW, anemizací – **opět chyběla indikace vyšetření ELFO**




# Kazuistika č.2 - muž 45 let

- Při časně diagnóze mnohočetného myelomu nemuselo dojít k selhání ledvin.
- **Myslete na myelom !**
- **Vyslovte podezření včas !**



# Kasuistika č. 3



Česká myelomová skupina spolupracuje na projektu CRAB – časnou diagnostikou k lepší kvalitě života pacientů s mnohočetným myelomem s International Myeloma Foundation a společností Janssen–Cilag s.r.o..



**JANSSEN-CILAG**  
myslíme na vaše zdraví™

# Kazuistika č.3 - žena 56 let

Vstupně: vertebrogenní algický syndrom – indikovány obštriky, rehabilitace bez RTG !!

Po 4 měsících progresu - paraparéza DKK.

Zjištěna destrukce obratlů Th12 - L3, provedena chirurgická stabilizace - histologicky mnohočetný myelom IgG kappa.

**Nemocná byla odeslána na hematologii až po dalších 4 měsících !!!!!**



Česká myelomová skupina spolupracuje na projektu CRAB – časnou diagnostikou k lepší kvalitě života pacientů s mnohočetným myelomem s International Myeloma Foundation a společností Janssen–Cilag s.r.o..

# Kazuistika č.3 - žena 56 let

## Chyby:

- 4 měsíce trvající vertebrogenní algický syndrom bez provedení RTG.
- Další 4 měsíce od diagnózy (ležící) léčena pouze symptomaticky, bez doporučení na hematologii (důvod: „infaustní prognóza“).





# Kazuistika č.3 - žena 56 let

- Nemocná je dnes 3,5 roku od stanovení diagnózy plně soběstačná
- **Myelom je léčitelné onemocnění !**
- **Diagnózu je třeba určit včas !**



Věříme, že vlivem projektu CRAB se sníží počet nemocných s pozdě diagnostikovaným myelomem.

**POZDĚ**

7%  
\* Projekt CRAB zvýšil včasný záchyt \* myelomem  
\* 7% již v prvním roce \*

**DIAGNOSTIKOVANÝ PACIENT  
S MNOHOČETNÝM MYELOMEM - VYSLOVTE PODEZŘENÍ VČAS!**

CMG  
CRAB  
JANSSEN-CILAG  
a Johnson & Johnson  
myeloma do vaše zdraví



Děkuji za pozornost

*Tato prezentace byla připravena v rámci projektu **CRAB** – “Časnou diagnostikou za lepší kvalitu života”, který byl aktivován v roce 2007 níže uvedeným realizačním týmem CMG:*

Prim. MUDr. **Jan Straub**, I.interní klinika – klinika hematologie VFN Praha  
(kontaktní osoba pro projekt CRAB; e-mail: [straub@vfn.cz](mailto:straub@vfn.cz))

Prof.MUDr. **Zdeněk Adam**, CSc., Interní hematoonkologická klinika FN Brno

MUDr. **Evžen Gregora**, Oddělení klinické hematologie FN Vinohrady, Praha

Prof.MUDr. **Roman Hájek**, CSc., Interní-hematoonkologická klinika FN Brno

Prim.MUDr. **Petr Kessler**, Odd. hematologie a transfuziologie, nemocnice Pelhřimov

Doc.MUDr. **Vladimír Maisnar**, PhD., II.interní klinika - OKH FN Hradec Králové

Prof.MUDr. **Vlastimil Ščudla**, CSc., III.interní klinika FN Olomouc

MUDr. **Miroslava Schützová**, Hematoonkologické oddělení FN Plzeň

Doc.MUDr. **Ivan Špička**, CSc. I. interní klinika – klinika hematologie VFN Praha

